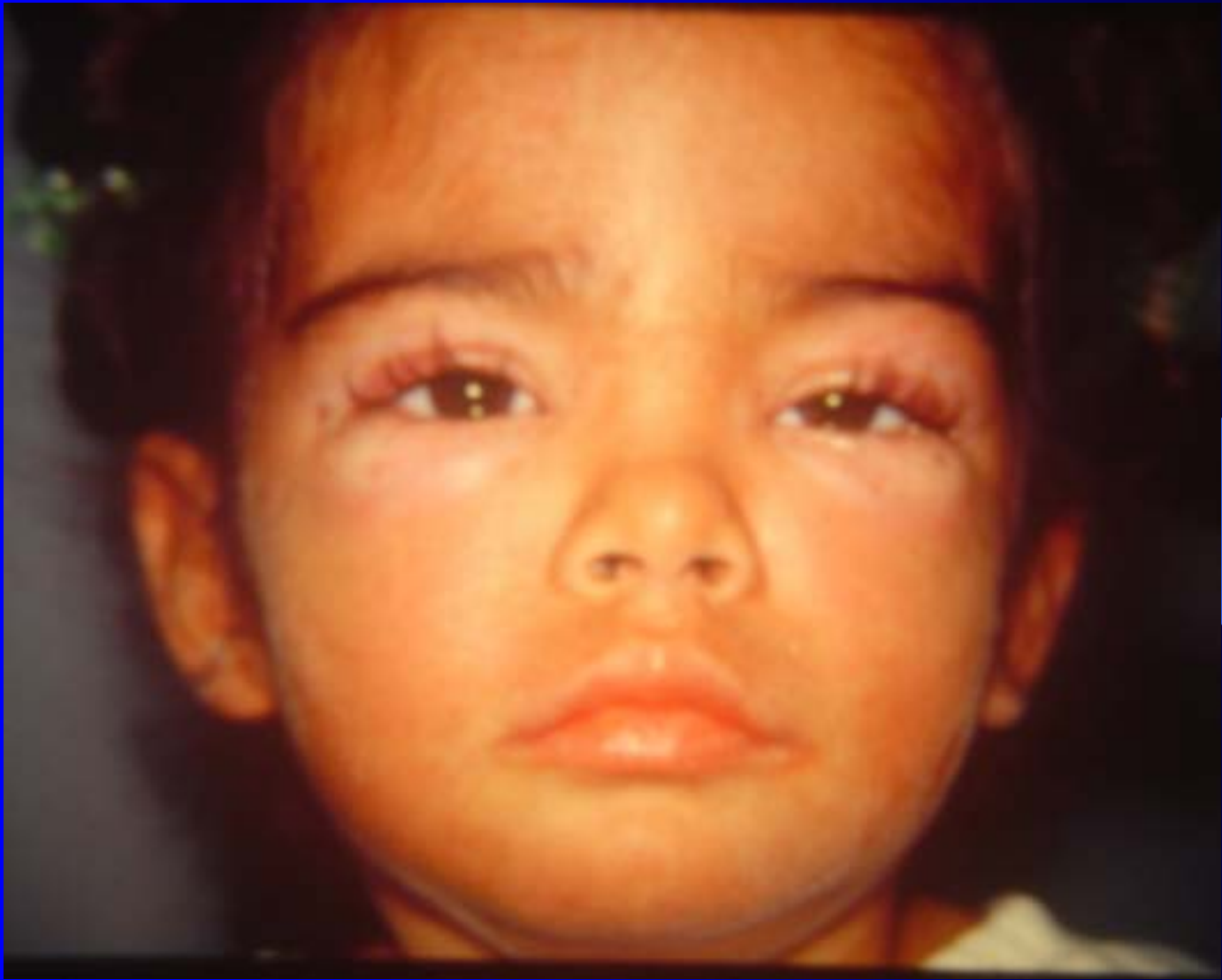
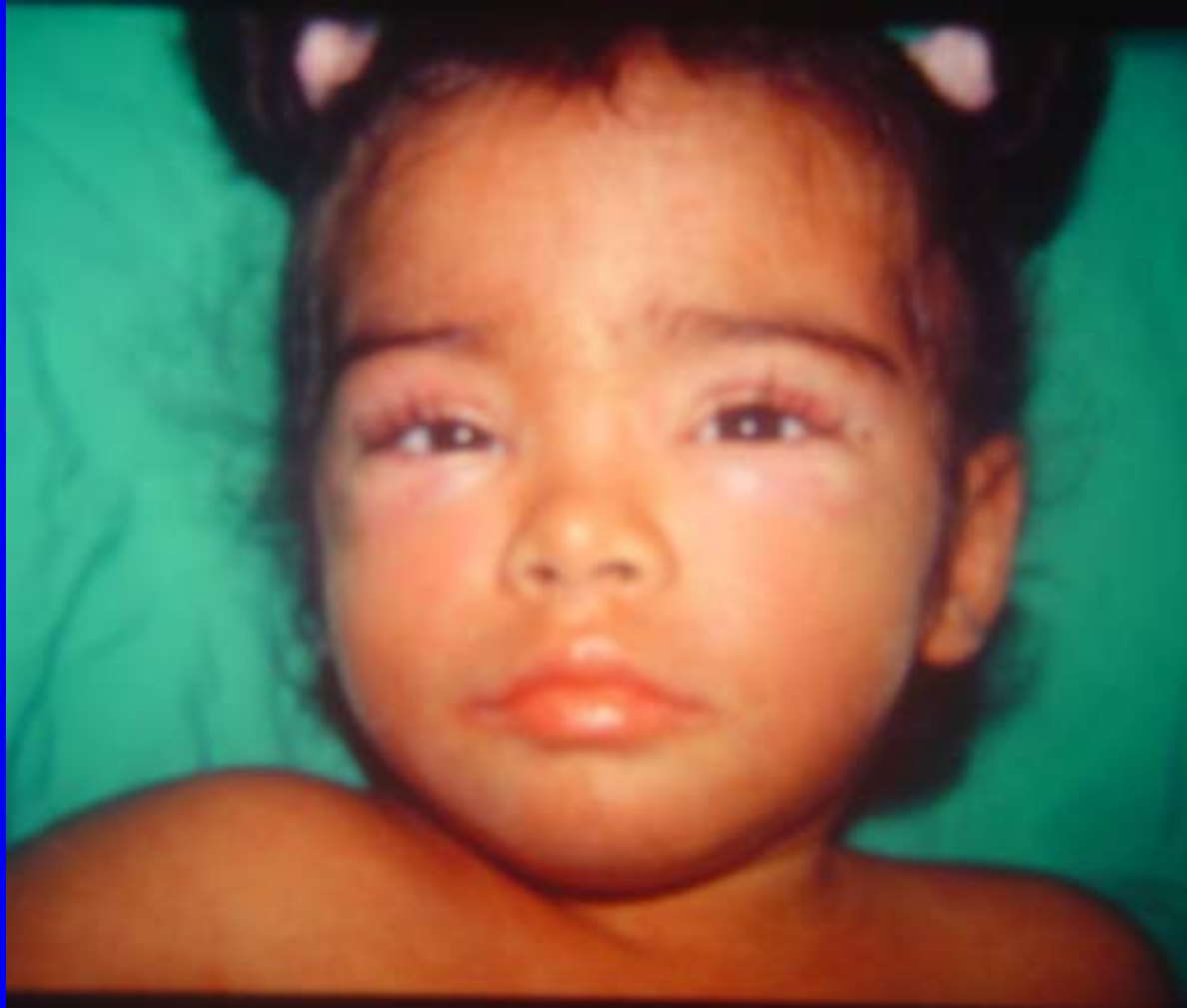
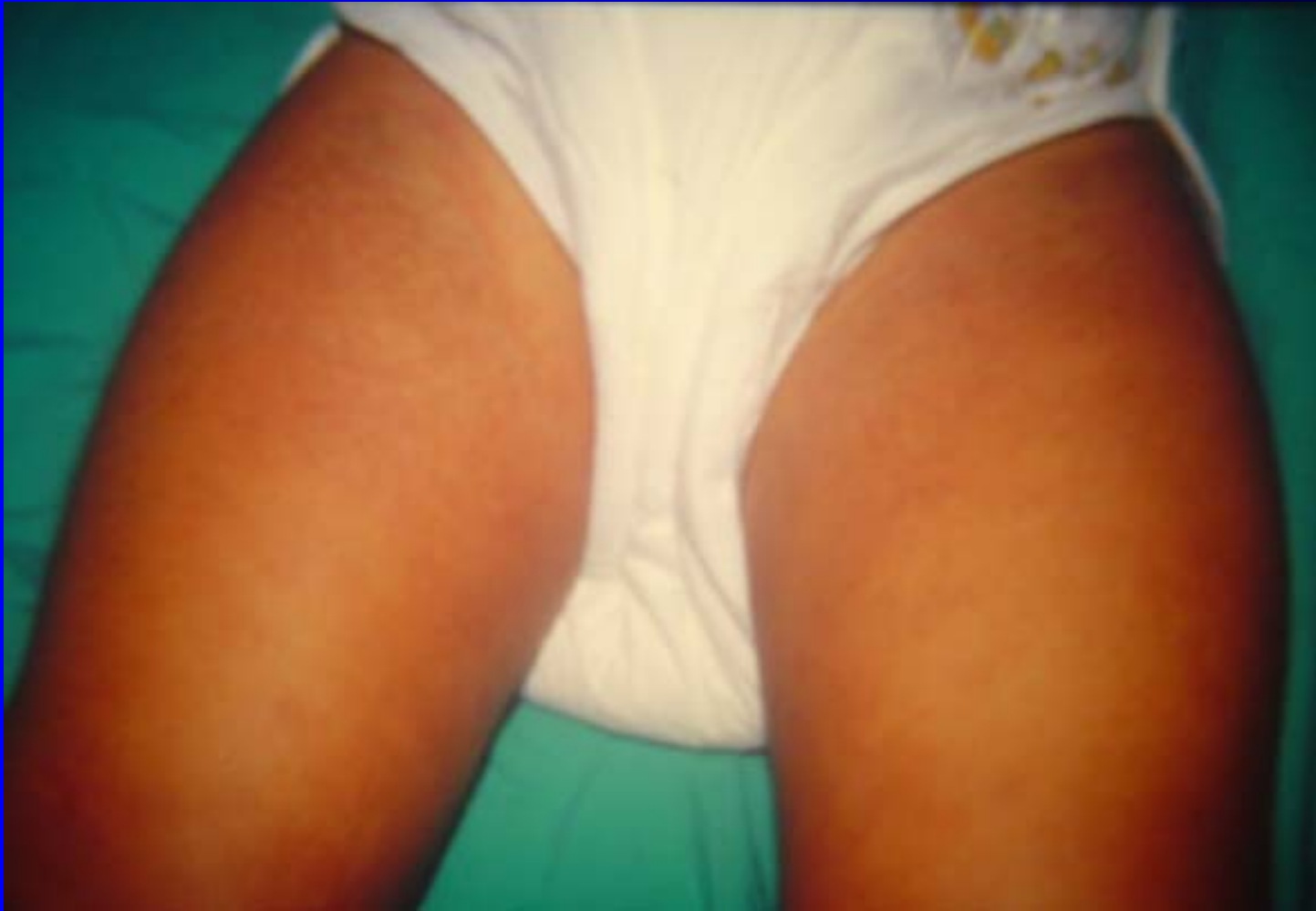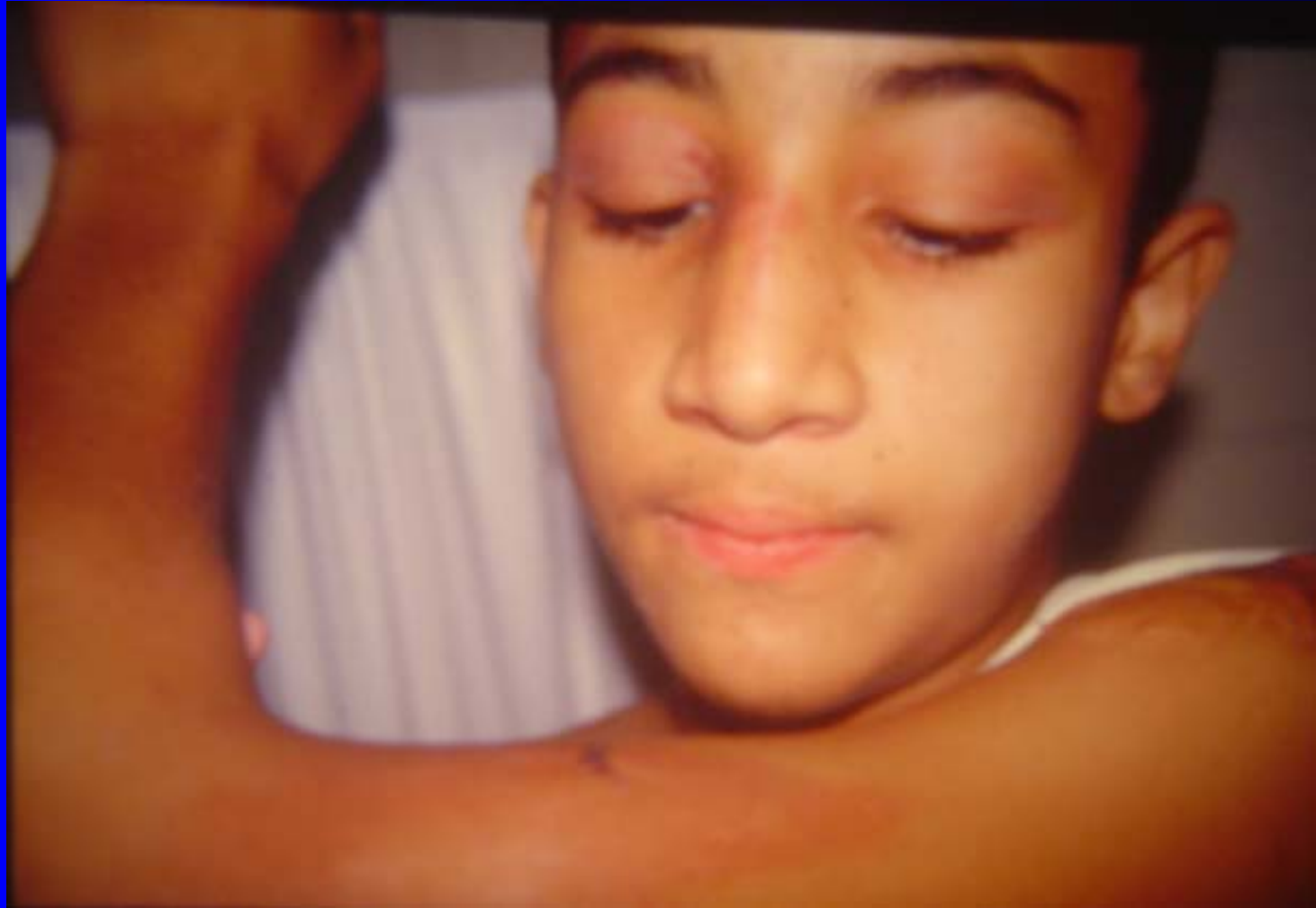# DERMATOMIOSITIS

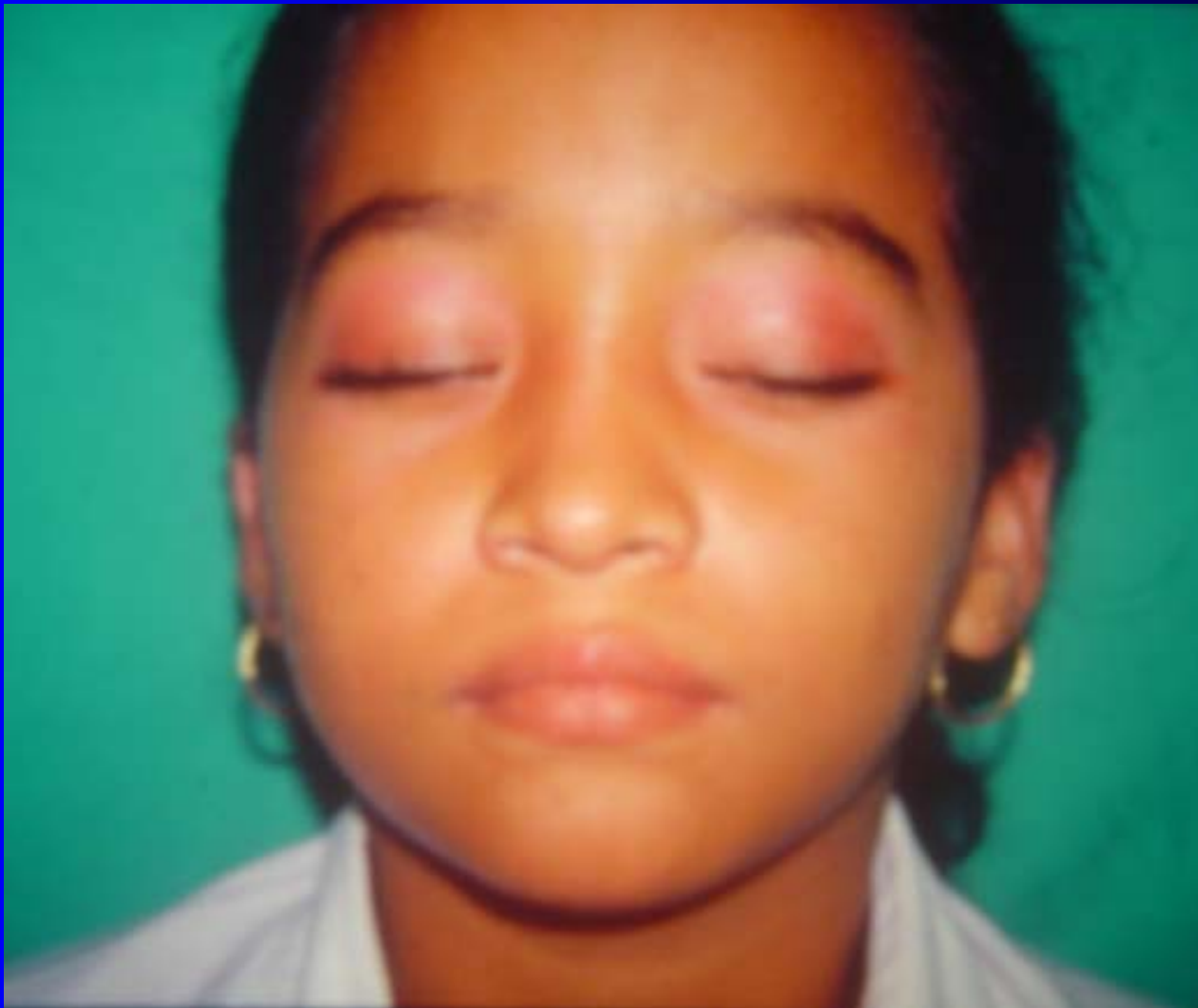- Placa roja violácea edematosa en párpados, frente, mejillas, superficie extensora de miembros superiores y hombro.
- Pápulas de Gottron, telangiectasia cuticular, eritema palmar.
- Poiquiloderma.
- Calcinosis cutánea, signo pronóstico favorable
- Fenómeno Raynaud (infrecuente).
- No asociado a malignidad, en niños.

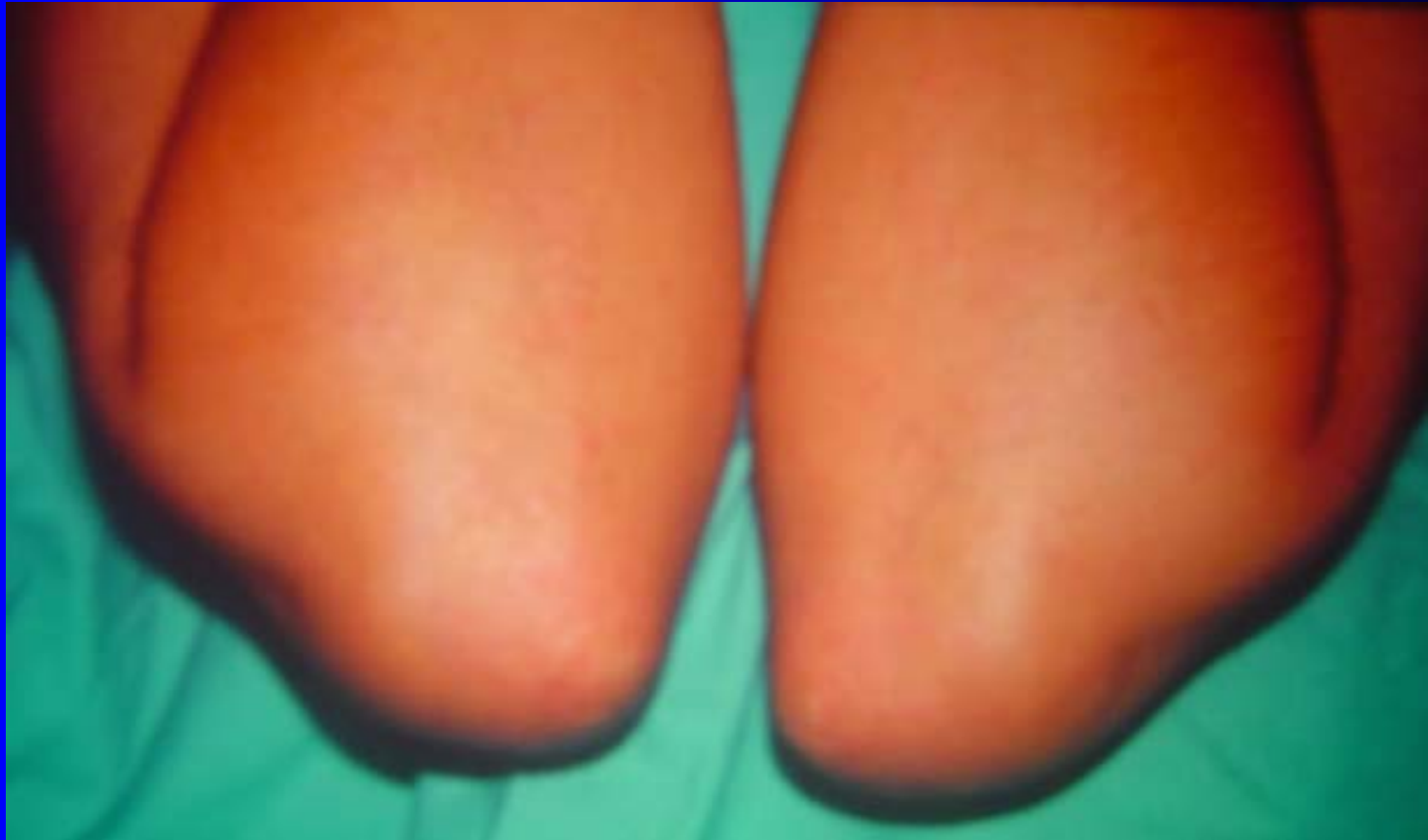


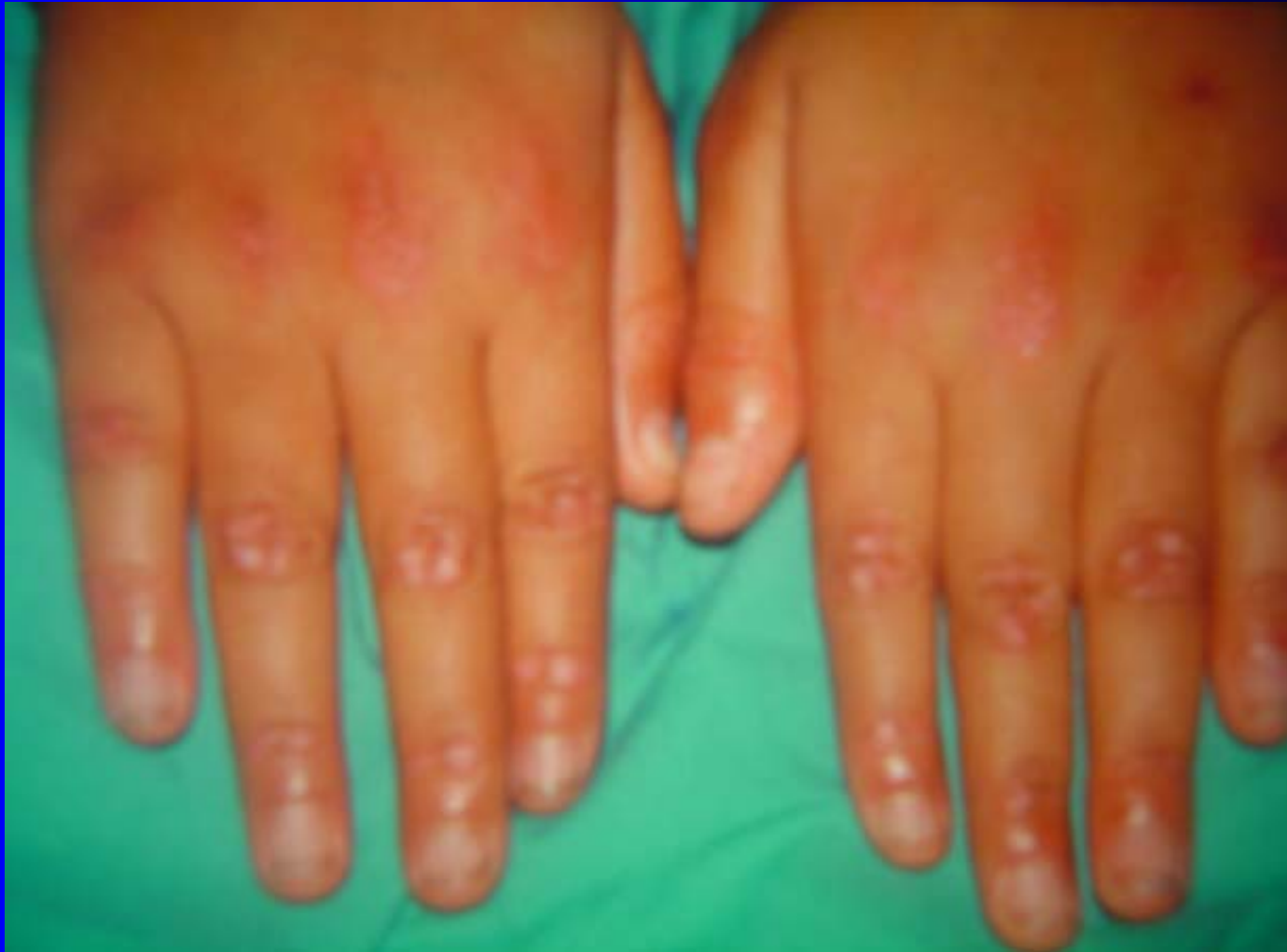


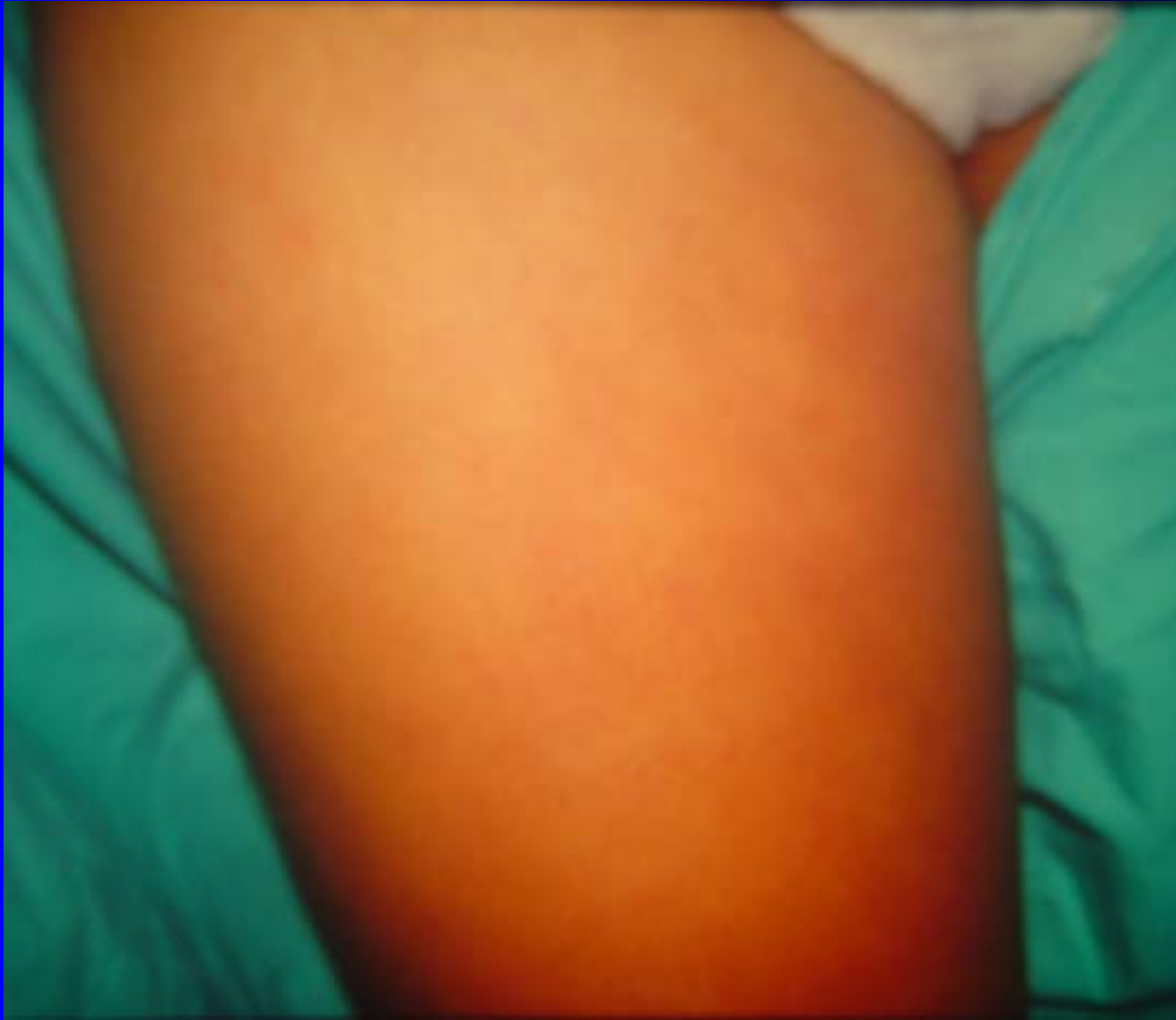






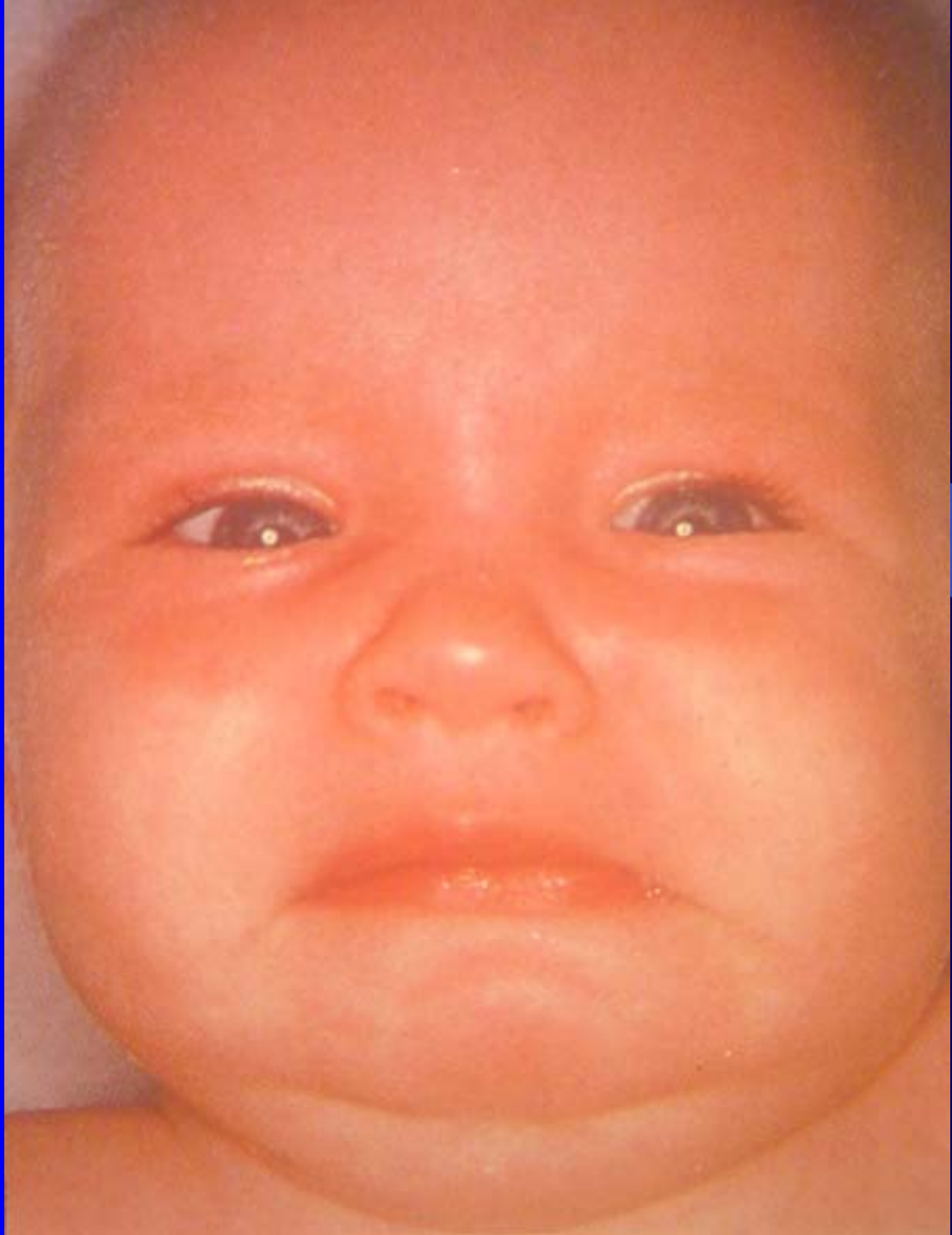


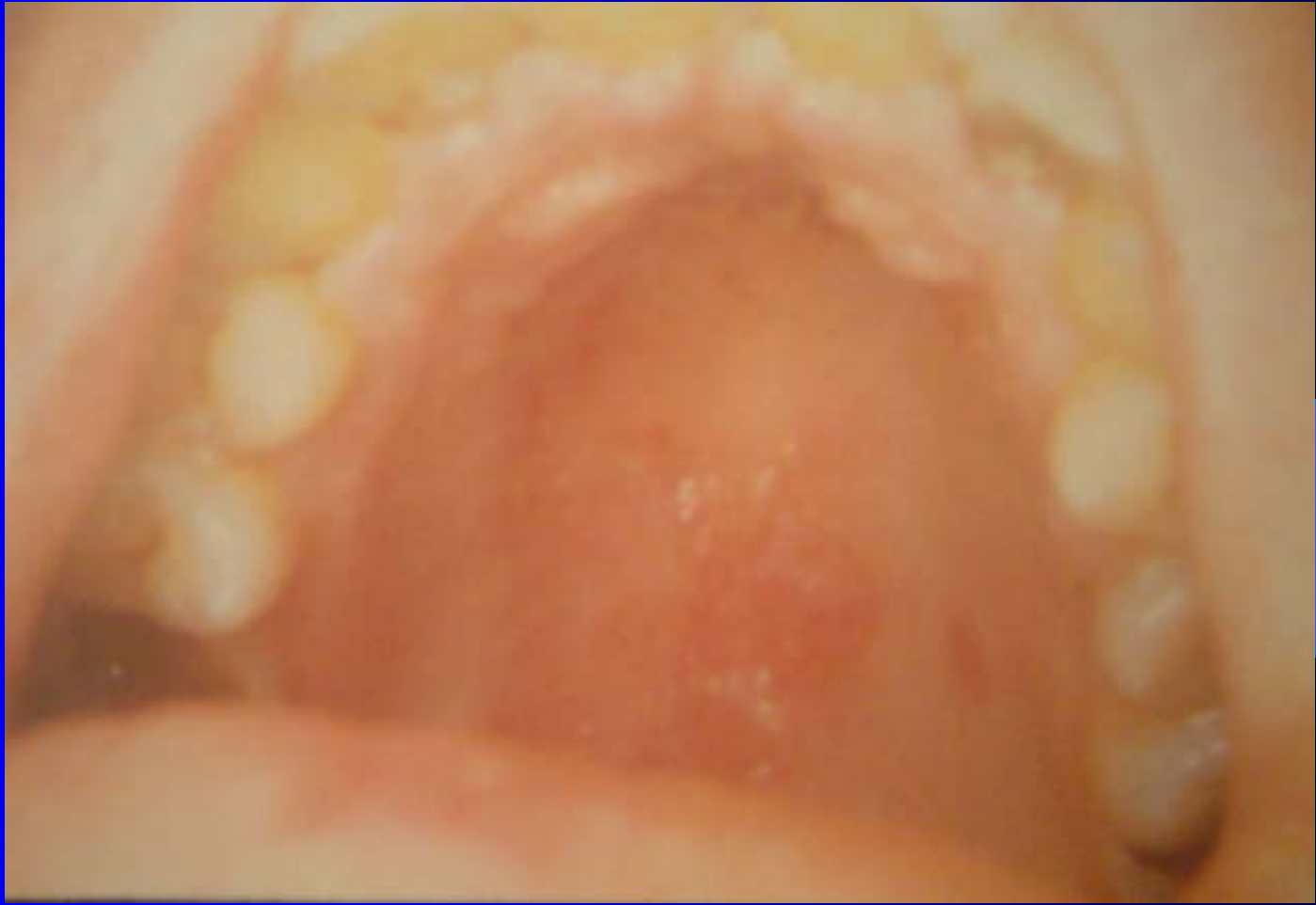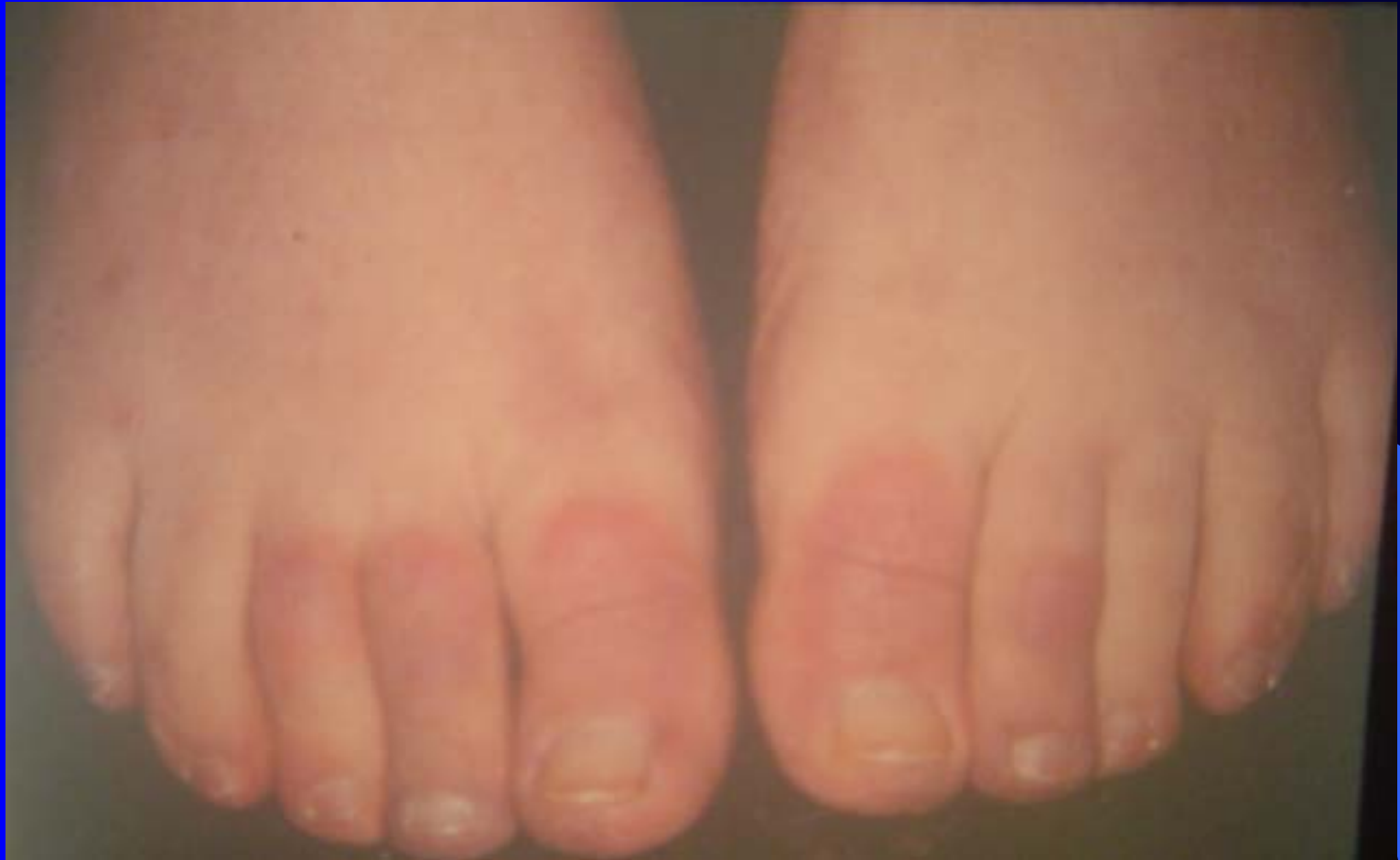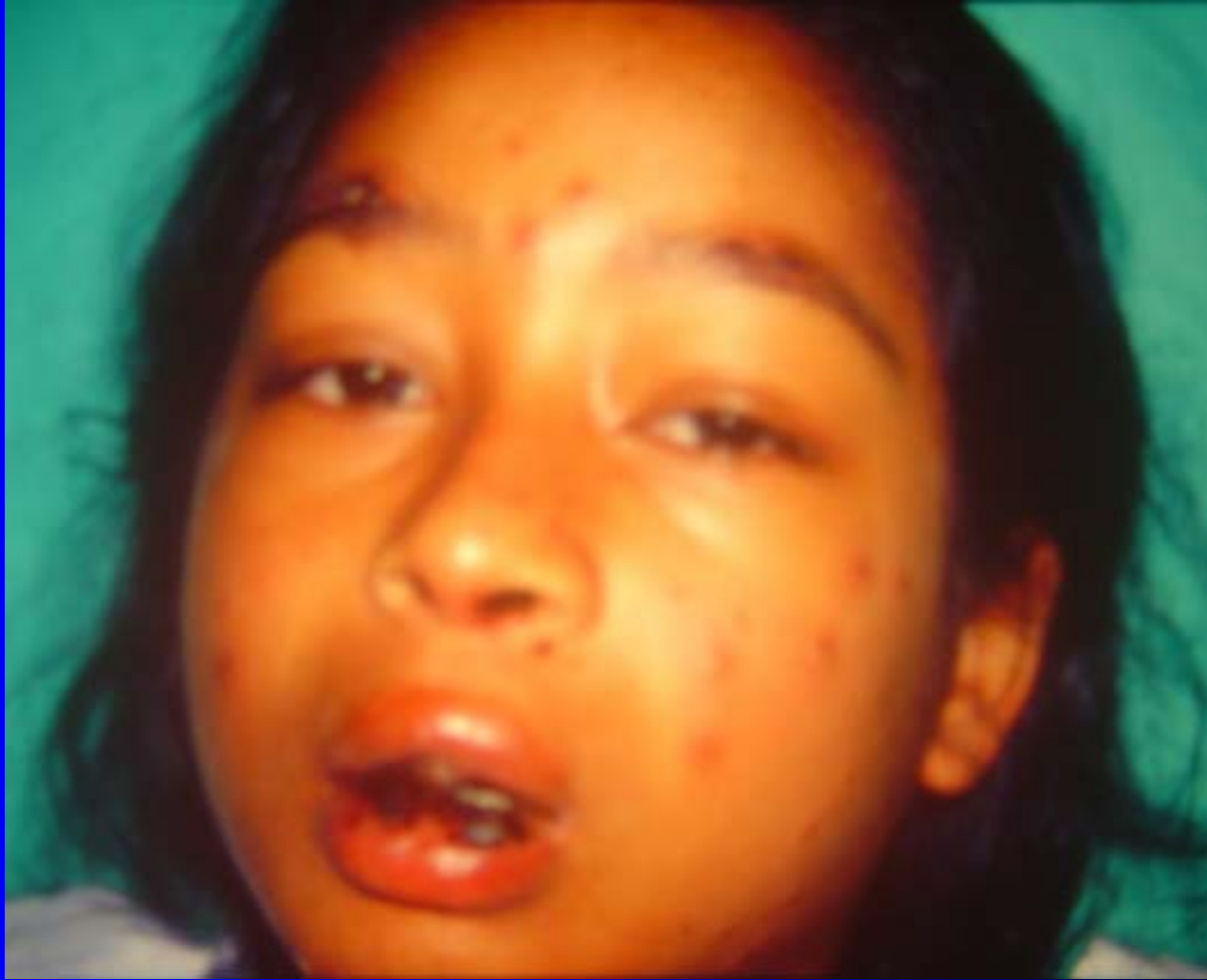# LUPUS ERITEMATOSO

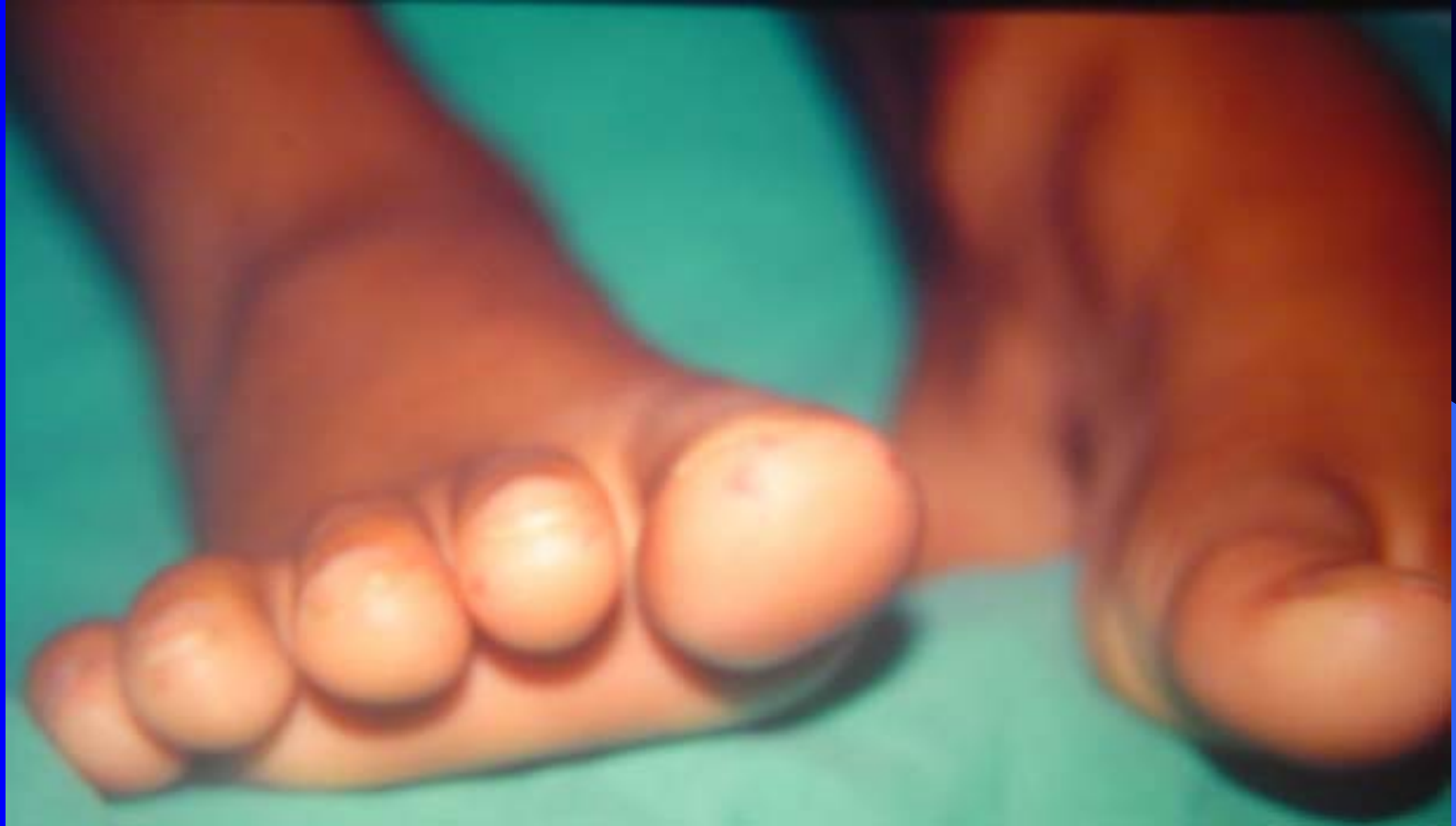- 11-13 años, incidencia pico. Mayor en mujeres (3:1)
- El 80% de los pacientes presentan lesiones cutáneas. En un 25% es el signo cardinal
- Exantema malar maculo papular rojo-púrpura en “alas de mariposa”(mejilla- nariz)
- Lesión discoidea
- Placas urticarianas rojo-púrpura en zonas fotoexpuestas.
- Lesiones en mucosas, alopecia cicatrizal, urticaria crónica (asoc. a vasculitis l.)
- Eritema palmar con telangiectasia, livedo reticulares
- Infartos acrales purpúricos
- Fen. Raynaud (35%)

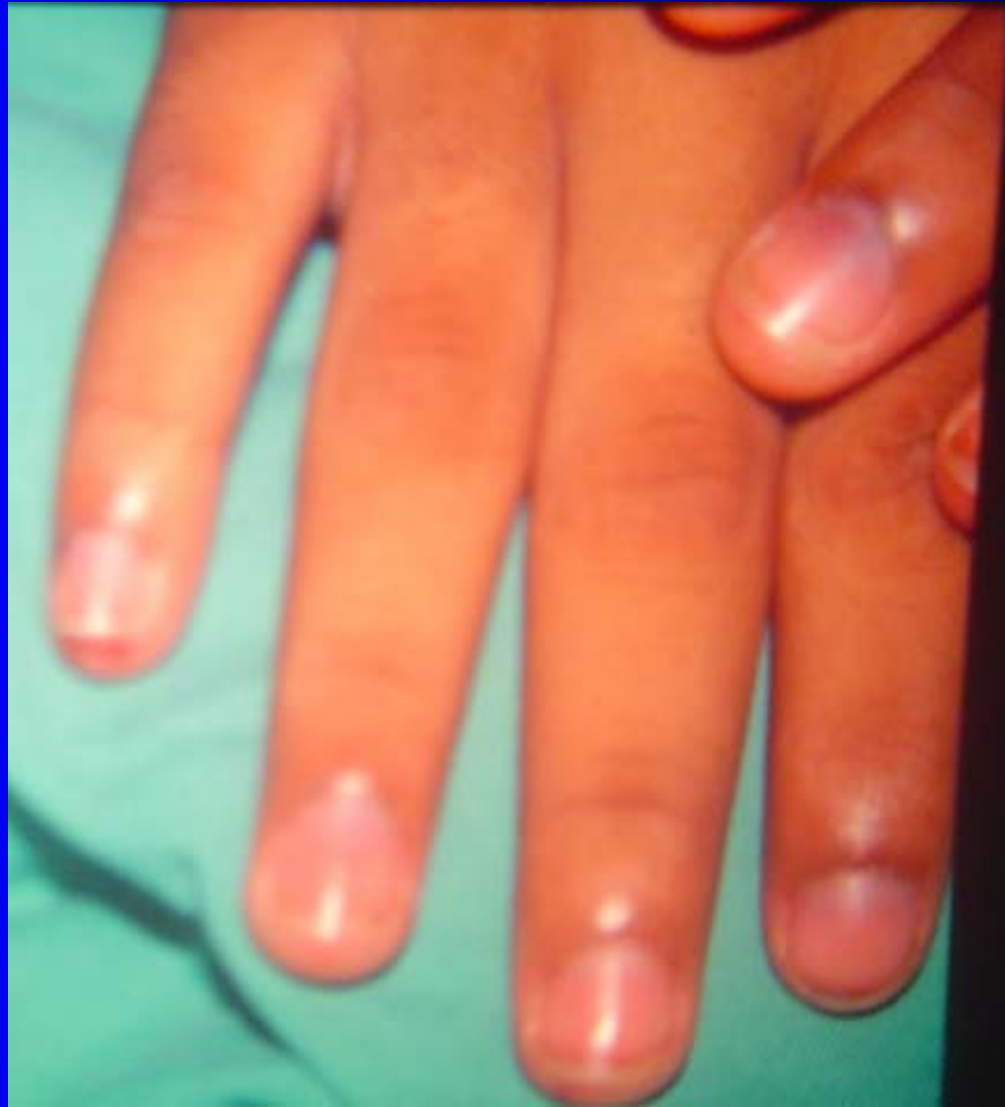


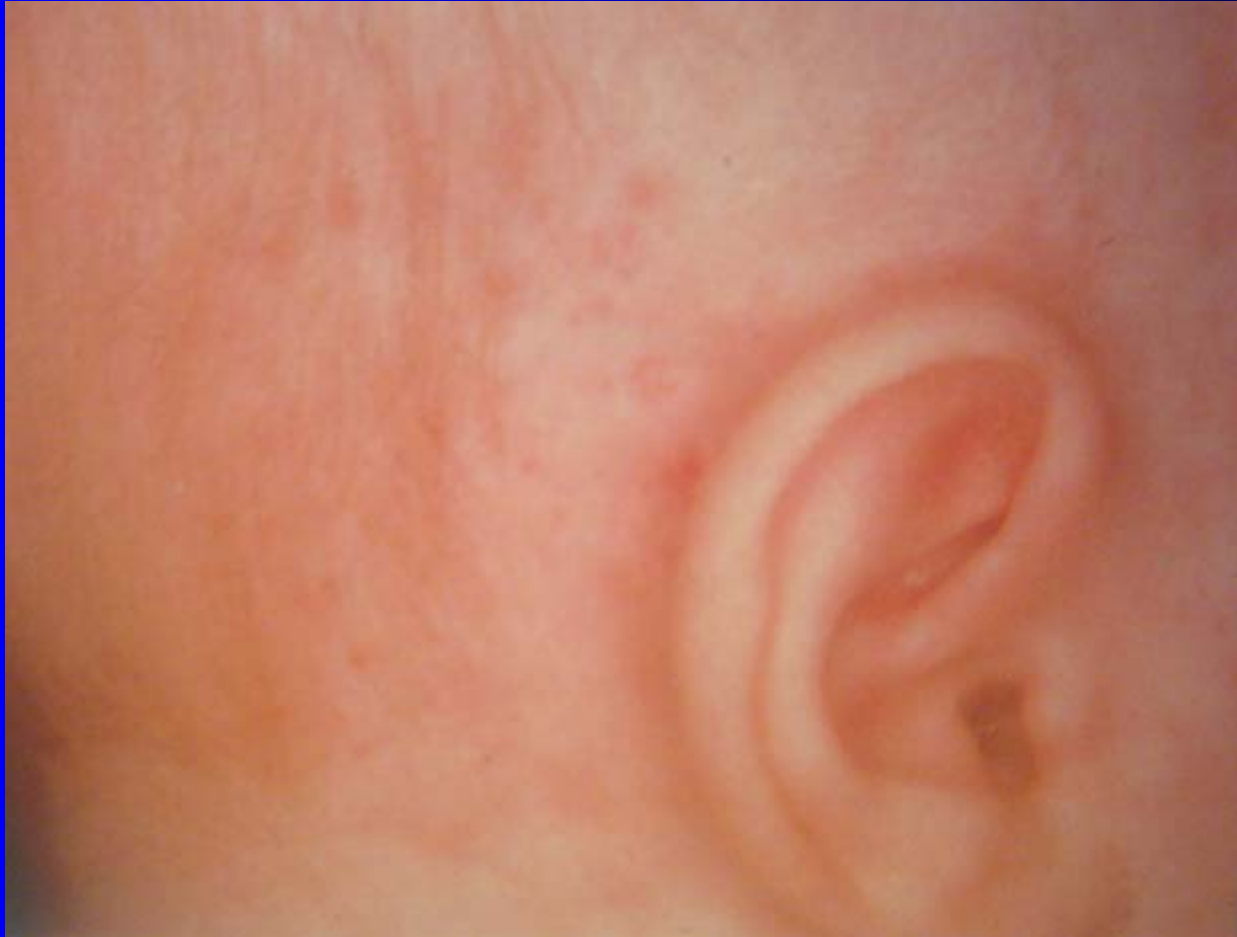


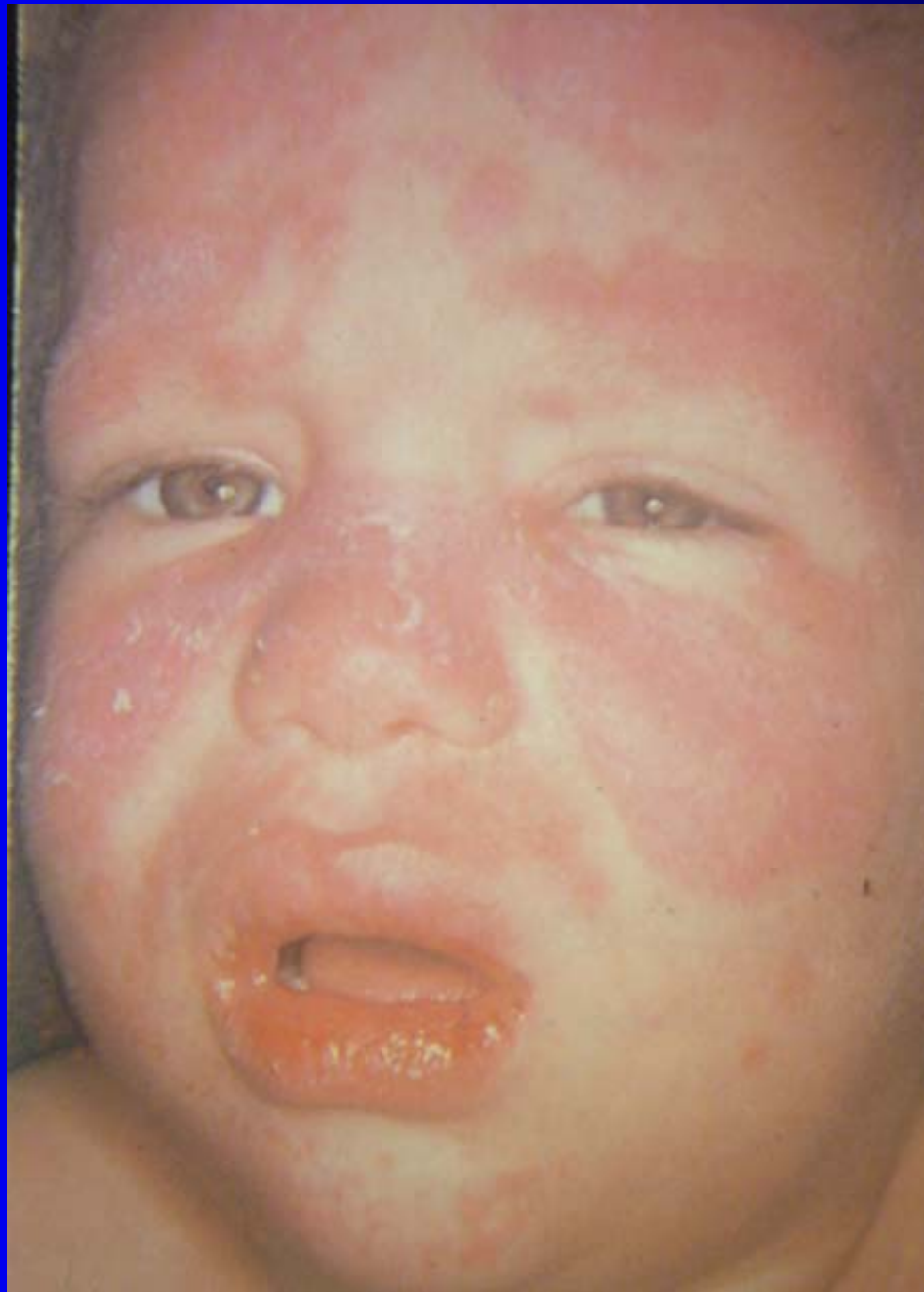


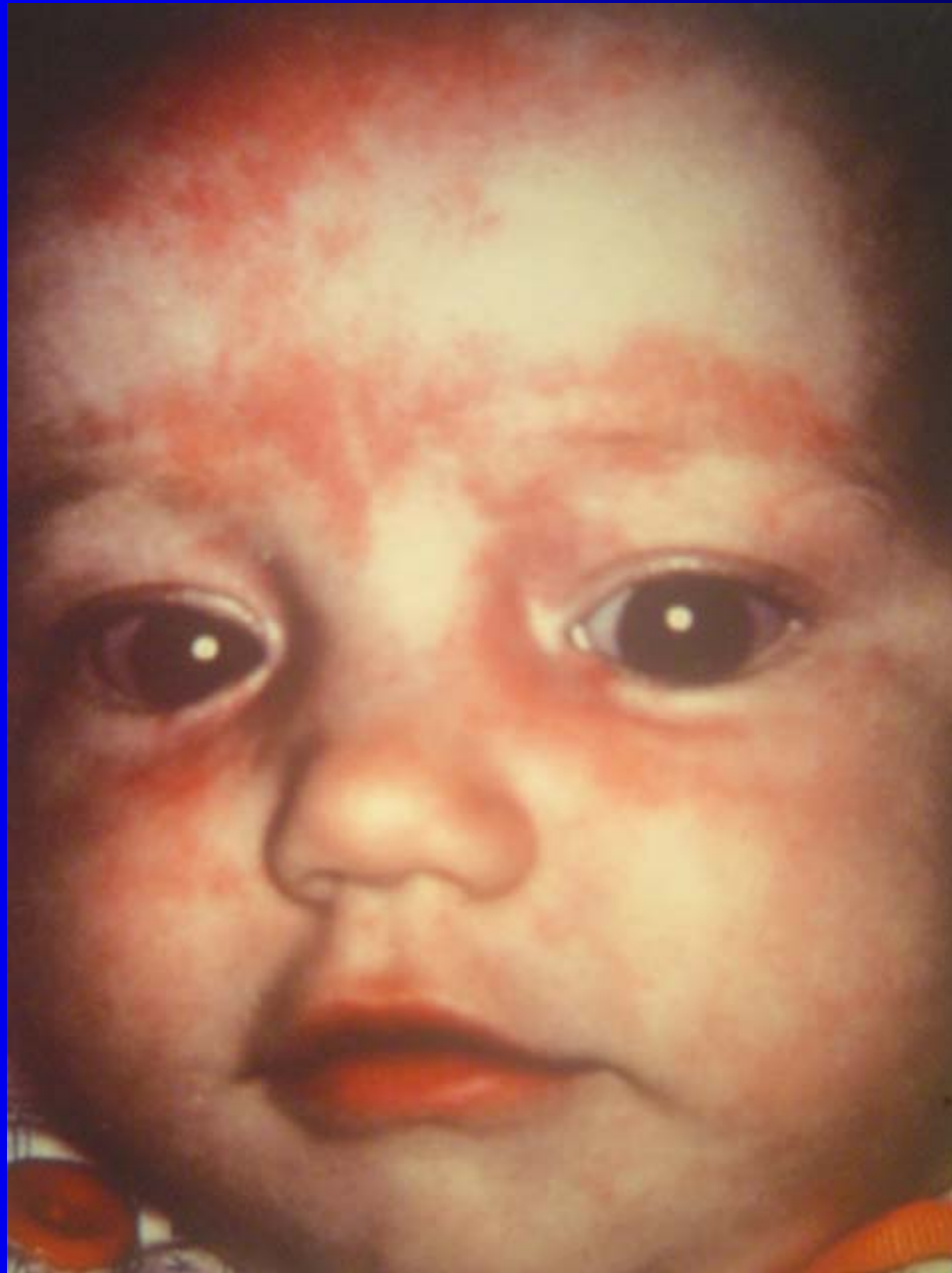
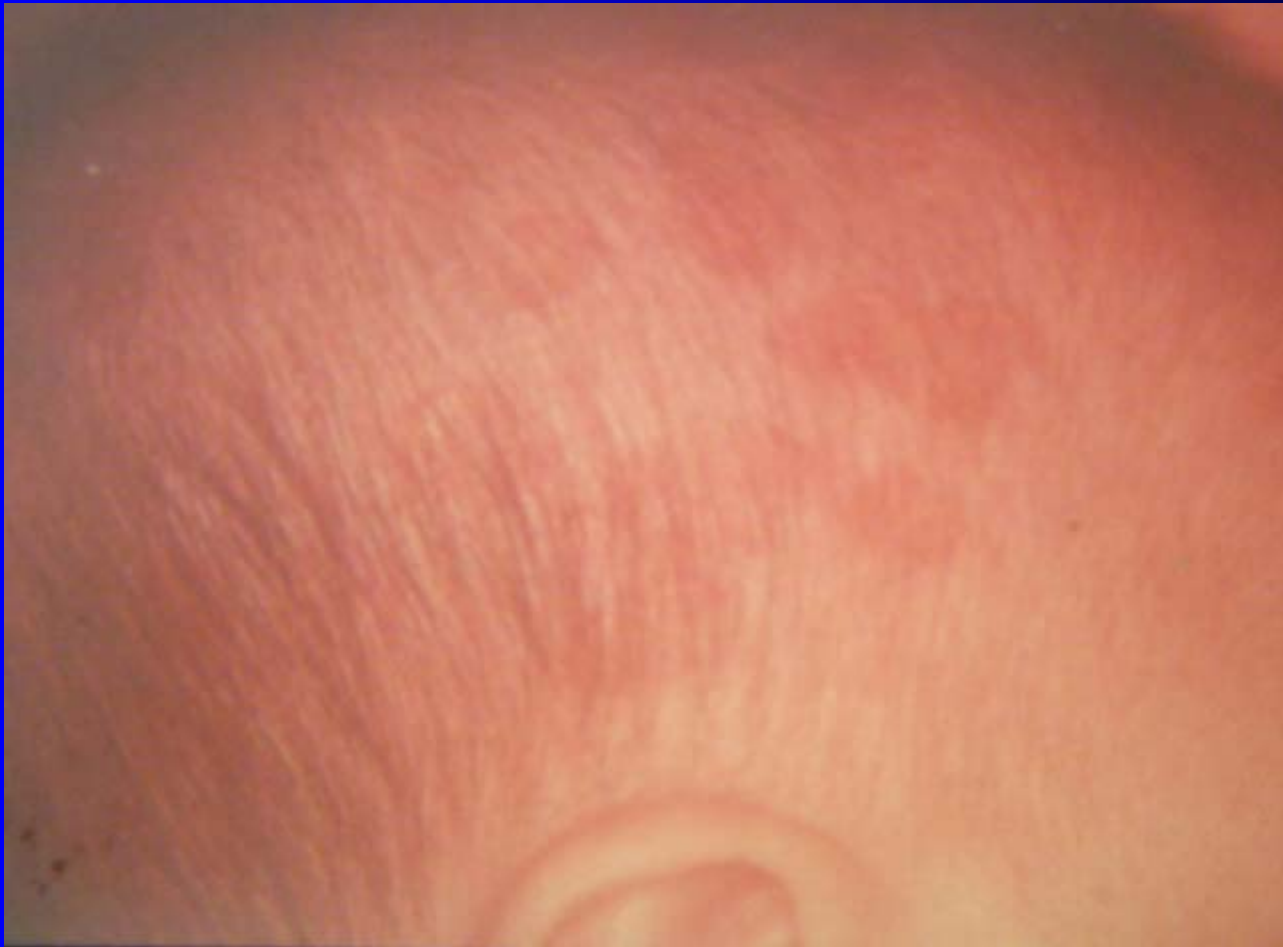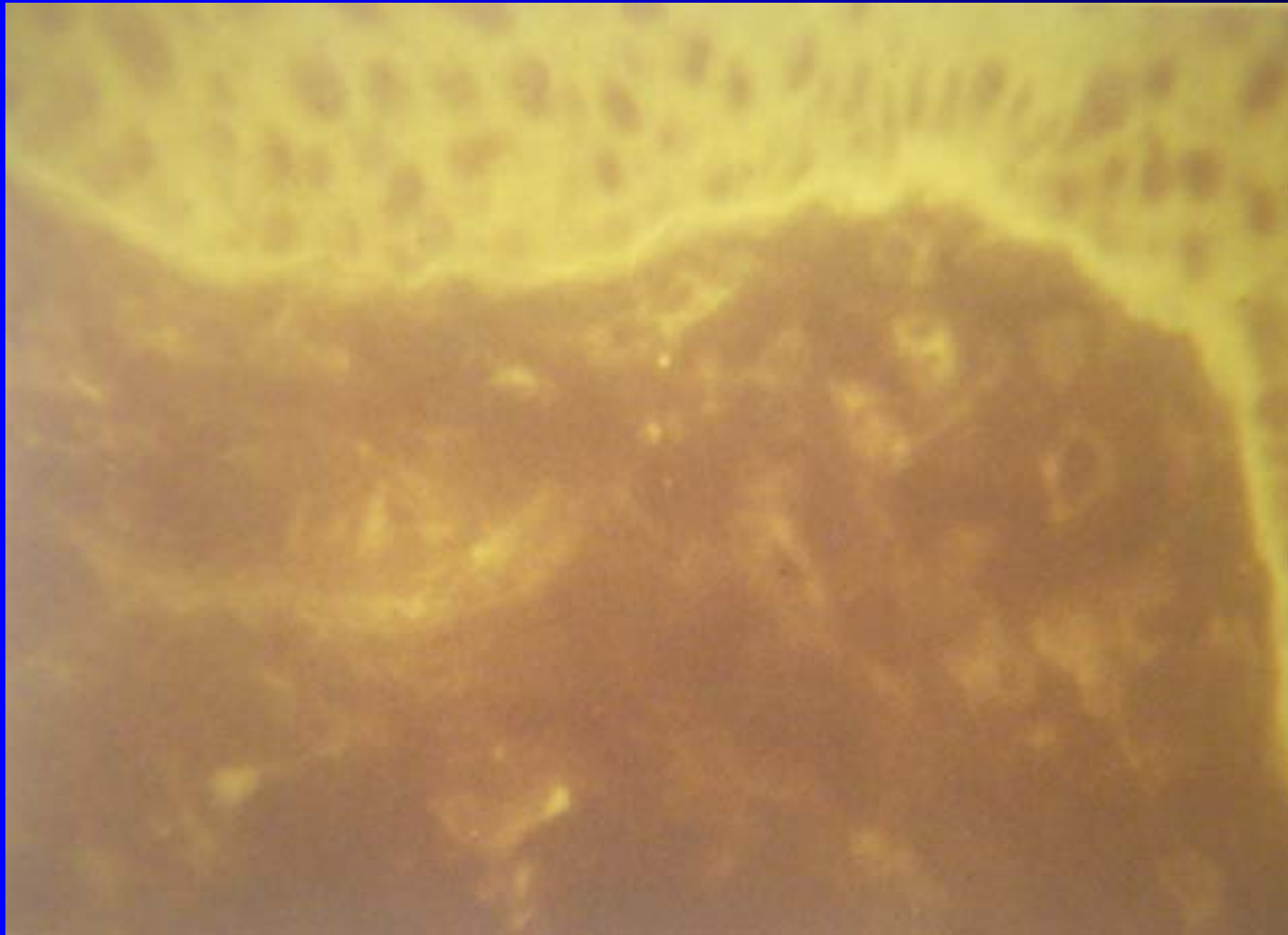







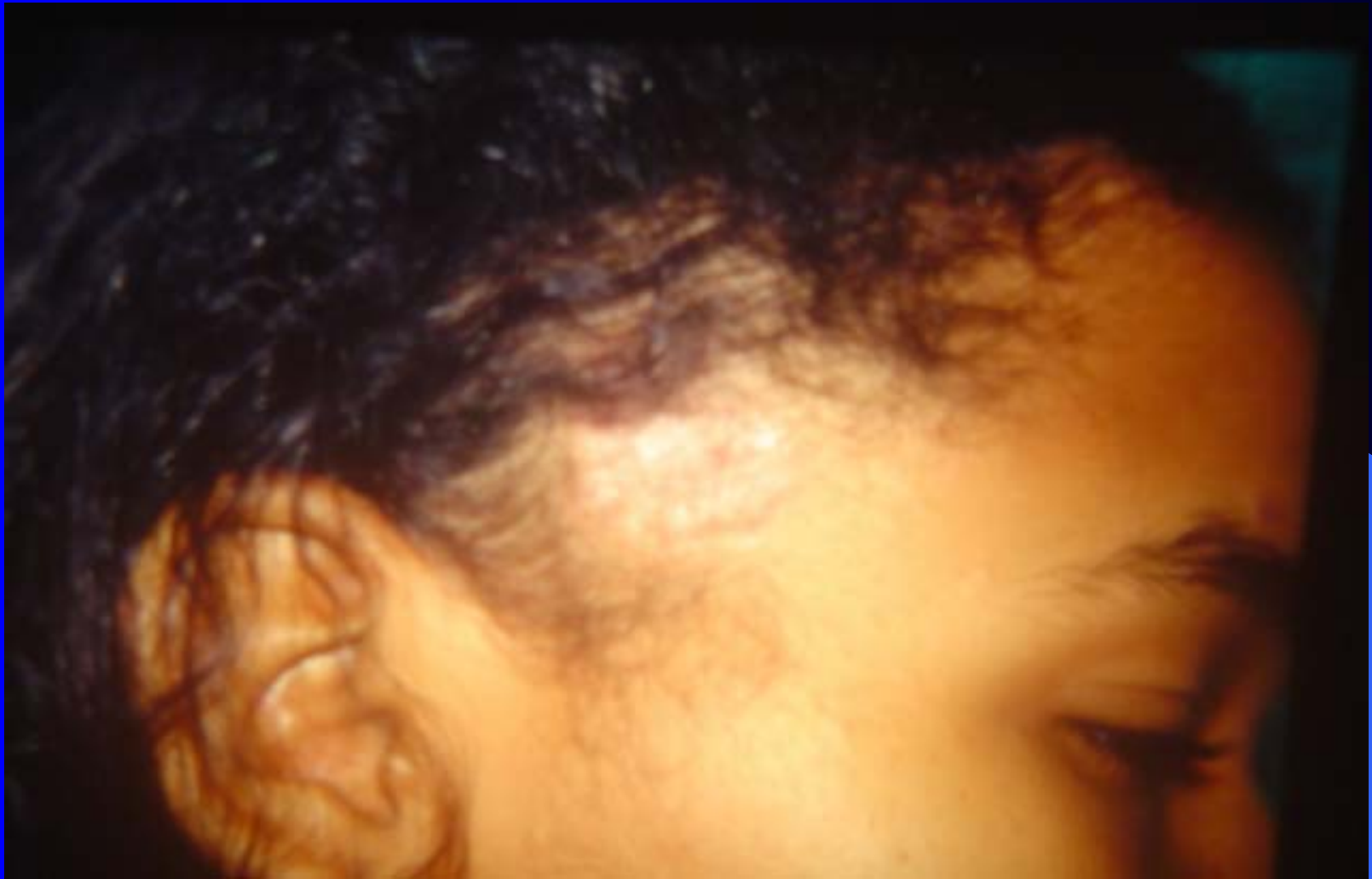


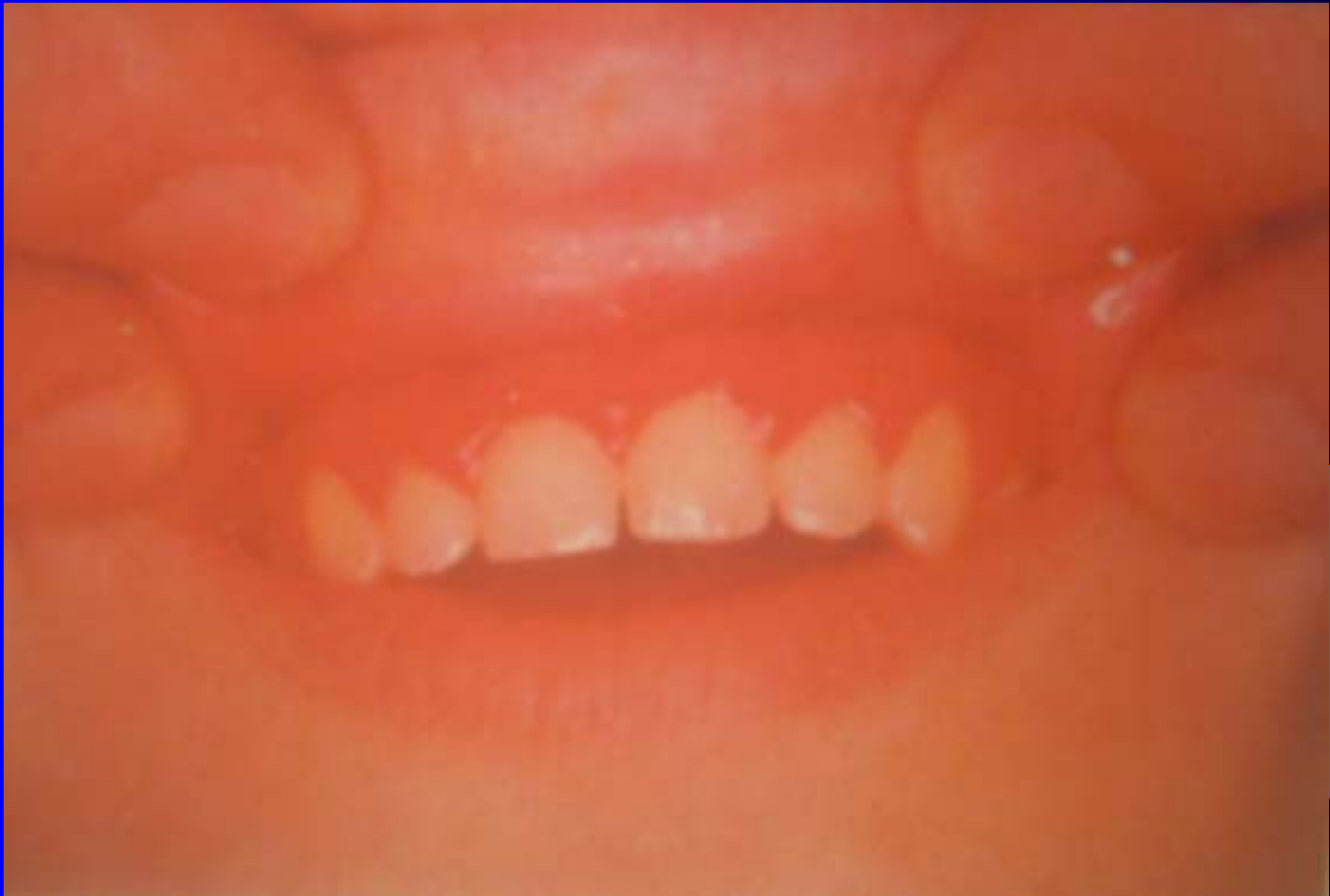


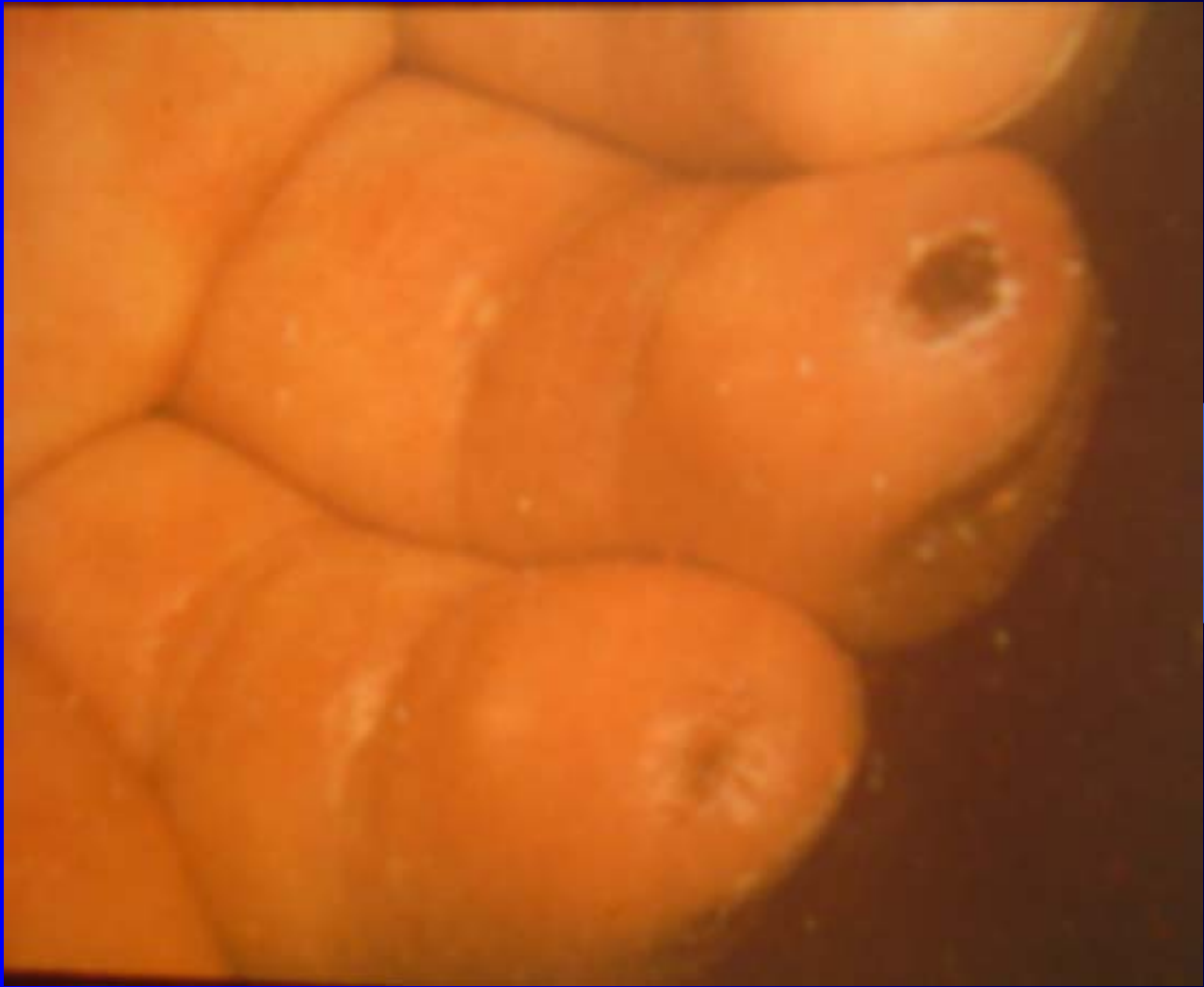


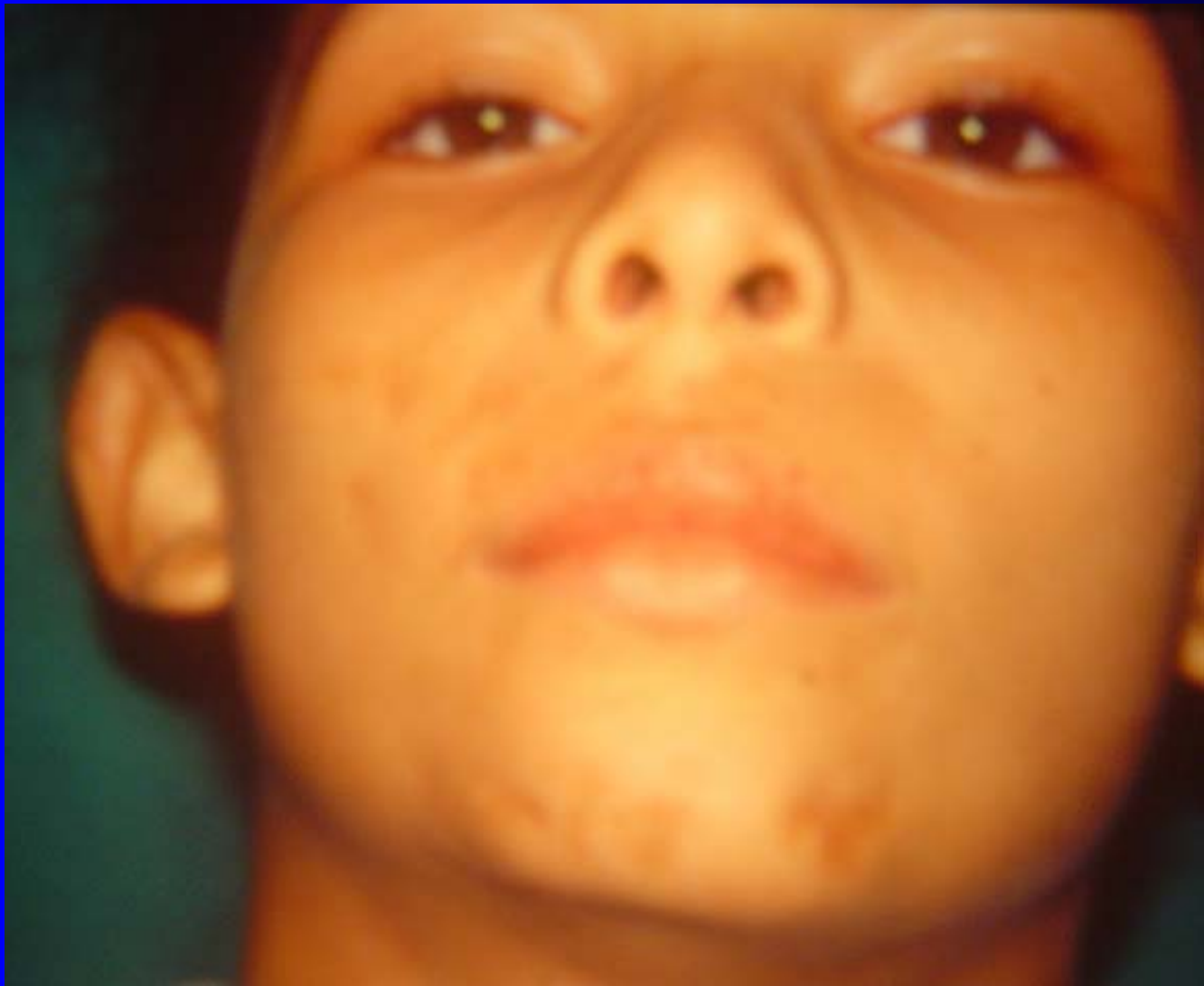


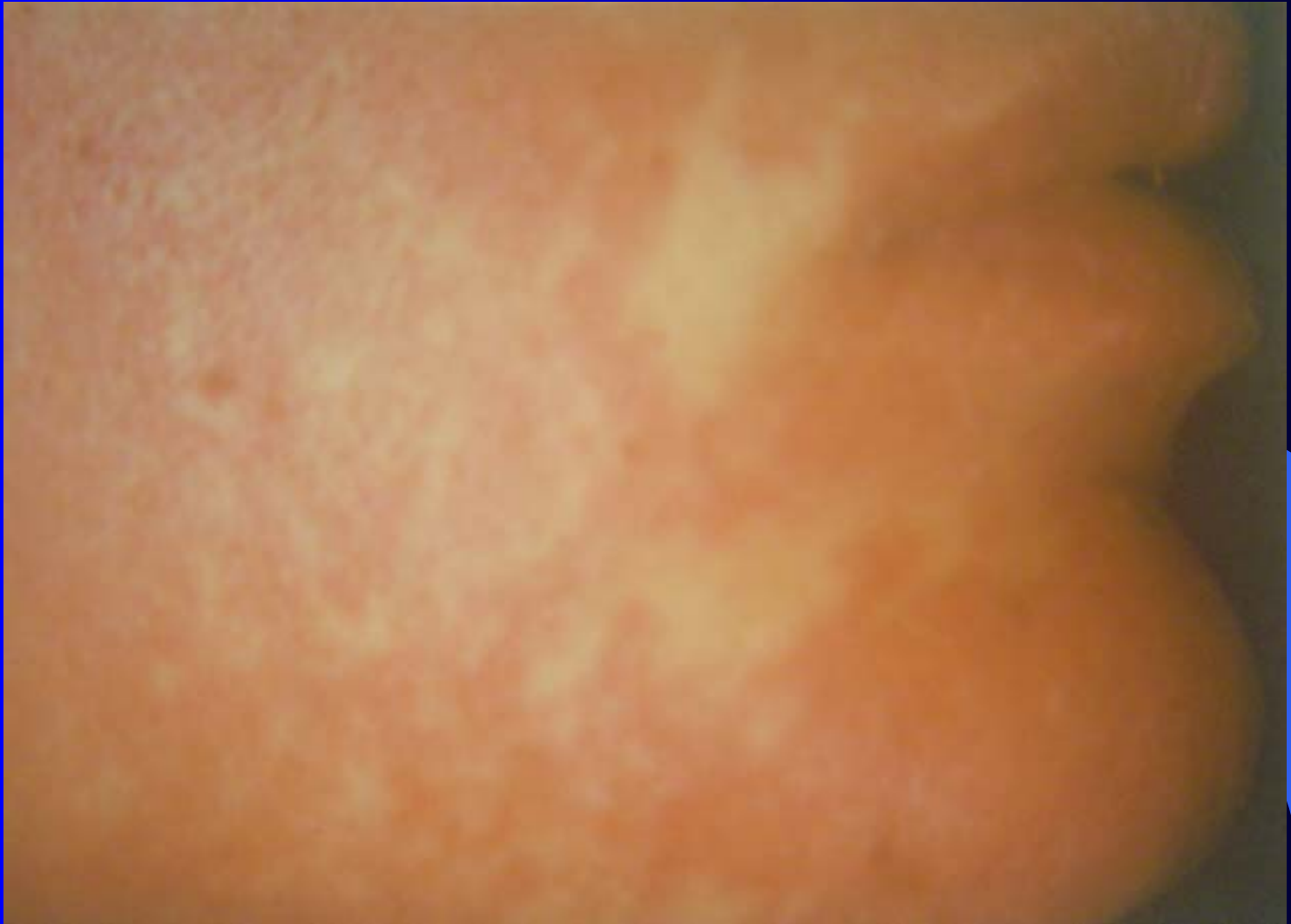


# MORFEA

- **Atrofia, endurecimiento (esclerosis) despigmentación cutánea**
- **Parches con centro hipopigmentado, halo violáceo perilesional**
- **Patrón lineal más frecuente en niños (“coup de sabre”)**









